

Доктор **Адриан Касадж**, Университет г. Майнц (Германия)

Botiss Mucoderm — материал для трехмерной регенерации тканей

Использование, показания к применению и клинические случаи

ОБЩАЯ ИНФОРМАЦИЯ

Mucoderm® — это 3-мерная матрица коллагеновой ткани, полученная из кожи животных. Она проходит многоступенчатый процесс очистки, позволяющий удалить все компоненты дермы, которые мешают росту собственных тканей. Это приводит к образованию 3-мерной стабильной матрицы, состоящей из коллагена и эластина. Mucoderm® обеспечивает реваскуляризацию и быструю интеграцию мягких тканей и является реальной альтернативой свободному соединительнотканному трансплантату (рис. 1).

После установки мембраны в рану кровь пропитывает 3-мерную сетчатую структуру материала Mucoderm®, направляя клетки хозяина на поверхность мягкотканного трансплантата и стимулируя процесс реваскуляризации. Скорость реваскуляризации после введения материала зависит от исходной структуры ткани пациента и других биологических и небиологических факторов (рис. 2).

ЕСТЕСТВЕННАЯ ТРЕХМЕРНАЯ СТРУКТУРА КОЛЛАГЕНА

Матрица Mucoderm® создана из чистого коллагена свиньи без образования искусственных поперечных связей или дополнительной химической модификации. Снимки, сделанные с по-

мощью цифрового микроскопа, показывают грубую и открыто-пористую структуру коллагена, которая направляет рост клеток мягких тканей и кровеносных сосудов (рис. 3).

НАУЧНЫЕ РЕЗУЛЬТАТЫ

Биосовместимость трехмерной коллагеновой матрицы Mucoderm доказана с помощью МТП-теста жизнеспособности клеток. Начиная с 6-го дня МТП-тест показывает значительно большую жизнеспособность десневых фибробластов, эндотелиальных клеток и остеобластов в матрице Mucoderm, чем в образцах контрольной группы ($p < 0,05$) (рис. 4–9).

ЕСТЕСТВЕННАЯ ТРЕХМЕРНАЯ КОЛЛАГЕНОВАЯ МАТРИЦА MUCODERM

(Снимки сделаны с помощью сканирующего электронного микроскопа)

Естественная коллагеновая структура Mucoderm быстро впитывает жидкости/кровь и со стабилизацией кровяного сгустка обеспечивает формирование новых кровеносных сосудов в нужном направлении, позволяя быстро интегрироваться ткани в коллагеновую матрицу (рис. 10–12).

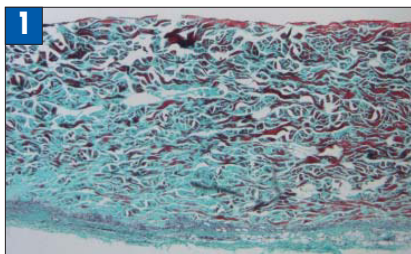


Рис. 1. Хорошая реваскуляризация материала Mucoderm через 3 месяца после установки.

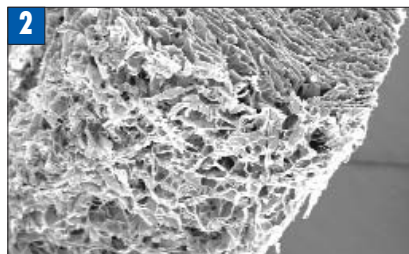


Рис. 2. SEM-снимок материала Mucoderm.




Рис. 3. Семейство Mucoderm.

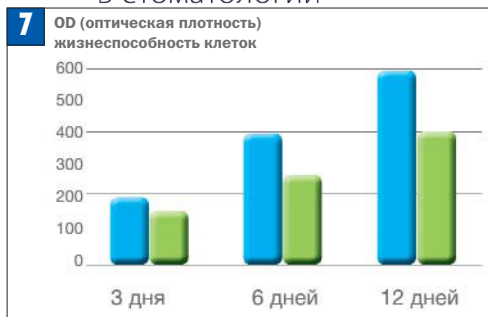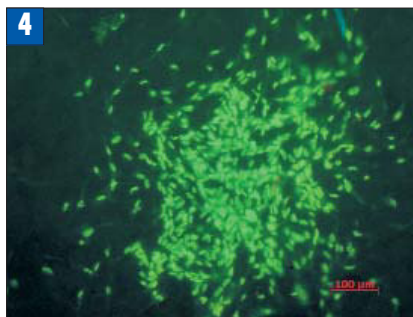


Рис. 4. Фибробласты десны на матрице Mucoderm.

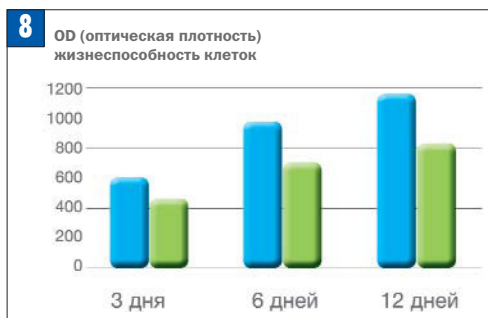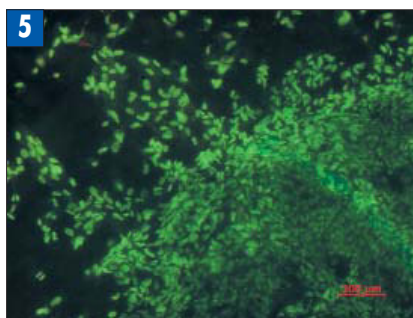


Рис. 5. HUVEC клетки на матрице Mucoderm.

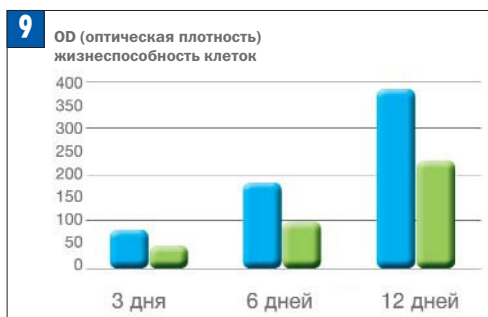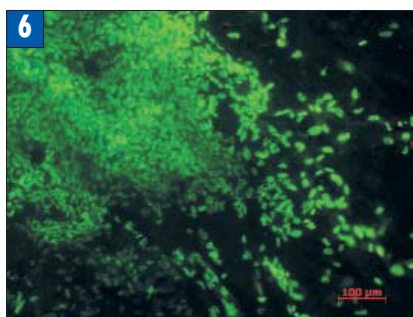


Рис. 6. Osteoblastы на мембране Mucoderm.

Рис. 7. МТТ тест остеобластов.

Рис. 8. МТТ тест эндотелиальных клеток.

Рис. 9. ММТ тест фибробластов десны.

mucoderm*
 контрольный материал



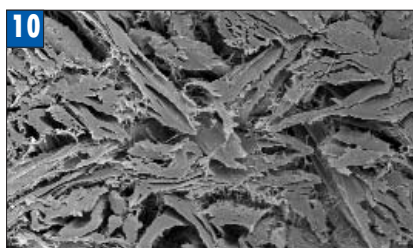


Рис. 10. Компактная коллагеновая структура.

Рис. 11. Трехмерная коллагеновая матрица.

Рис. 12. Коллагеновые волокна.

ПРИМЕНЕНИЕ MUCODERM ПРИ ЛЕЧЕНИИ ДЕФЕКТОВ, ВЫЗВАННЫХ АТРОФИЕЙ ДЕСНЕВОГО КРАЯ

Дефекты, вызванные рецессией десны, носят не только эстетический характер. Они приводят к таким клиническим проблемам, как гиперчувствительность, кариес корня и стираемость корня. Несмотря на то, что на сегодняшний день «золотым стандартом» в лечении пародонтальных рецессий является соединительнотканый аутографт, забор таких трансплантатов очень часто является болезненным для пациента. Применение в качестве трансплантата ксеноматериала избавляет пациента от забора собственных тканей, тем самым повышая готовность пациента пойти на хирургическое вмешательство. Правильное

применение трансплантационного материала – необходимое условие для достижения предсказуемого и оптимального эстетического и клинического результата. Приведенное ниже руководство по применению материала основано на клинических результатах.

ВЫБОР ПАЦИЕНТОВ

Mucoderm является безопасной и эффективной альтернативой для закрытия рецессий десневого края, особенно когда пациент отказывается от взятия соединительнотканного трансплантата с нёба. Тем не менее, клинические и эстетические результаты хирургического вмешательства должны быть

внимательно оценены и доведены до пациента. Согласие пациента с послеоперационным планом лечения, отсутствие вреда здоровью, контроль над состоянием пациента являются неотъемлемыми условиями успешного лечения.

УСЛОВИЯ ПРИМЕНЕНИЯ

Независимо от применяемой техники, успех в лечении дефектов 1 и 2 класса по Миллеру более предсказуем, чем в лечении дефектов 3 и 4 класса. В принципе, полное закрытие рецессии может быть достигнуто только при дефектах 1 и 2 класса. Кроме того, предсказуемость результатов и успех более вероятны при лечении дефектов верхней челюсти, чем нижней.

Mucoderm может быть использован в сочетании с методами мукогингивальной хирургии, включая коронарное смещение лоскута и технику конверта (рис. 13).

ПОСЛЕОПЕРАЦИОННОЕ ЛЕЧЕНИЕ

После операции необходимо избегать механического воздействия на место хирургического вмешательства. Образование микробных пленок может быть предотвращено с помощью полоскания 0,2 % раствором хлоргексидина. Пациент должен приходить на контрольный прием еженедельно.

ИСПОЛЬЗОВАНИЕ МАТЕРИАЛА MUCODERM. ОБЩИЕ РЕКОМЕНДАЦИИ ПО ИСПОЛЬЗОВАНИЮ. РЕГИДРАТАЦИЯ

Перед использованием матрицы Mucoderm требуется ее полная регидратация. Она должна находиться в стерильном соляном растворе или крови в течение от 5 до 15 минут в зависимости от того, как планируется использовать препарат, и от того, какая пластичность необходима (чем дольше время регидратации, тем пластичнее трансплантат) (рис. 14).

ПРИДАНИЕ ФОРМЫ

Размер и форма трансплантата должны быть адаптированы к размеру дефекта. После регидратации Mucoderm легко модифицируется скальпелем или ножницами. Если обрезать или закруглить края трансплантата, когда он немного смочен, в дальнейшем это предотвратит повреждение десневой ткани при закрытии трансплантата лоскутом.

Для закрытия множественных рецессий трансплантат необходимо надрезать поочередно с каждой стороны (техника перфорированного лоскута) и растянуть (рис. 15).

ОБНАЖЕНИЕ ТРАНСПЛАНТАТА

Когда Mucoderm используется для лечения рецессии десневого края, необходимо избегать обнажения трансплантата. Об-

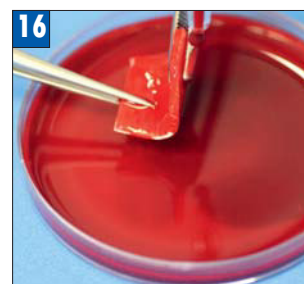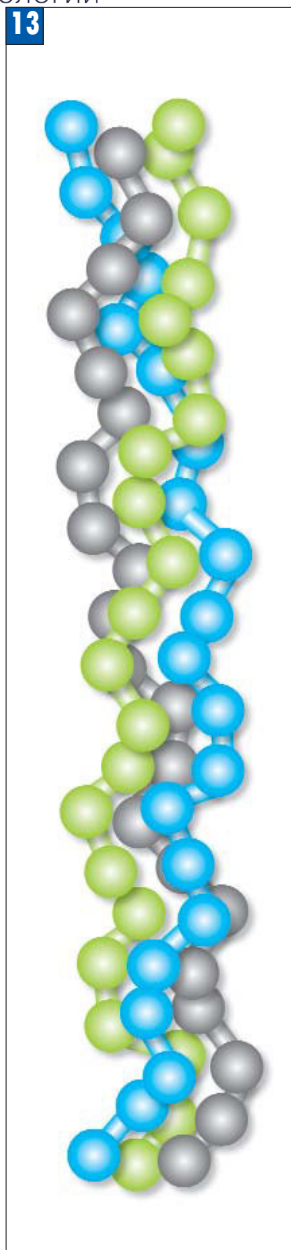


Рис. 13. Тройная коллагеновая спираль.

Рис. 14. Матрица Mucoderm, доступные размеры.

Рис. 15. Матрица Mucoderm, смоченная в стерильном соляном растворе.

Рис. 16. Пример обращения с матрицей Mucoderm после регидратации кровью.

ратите внимание на то, что Mucoderm был полностью покрыт лоскутом. В этом случае кровяные сосуды проникают внутрь матрицы Mucoderm и встраивают трансплантат в мягкие ткани. Раннее обнажение материала может привести к неблагоприятному исходу лечения (рис. 16).

ФИКСАЦИЯ

Когда используется техника расщепленного лоскута, плотный контакт матрицы Mucoderm с надкостничным ложем и мобилизованным лоскутом должен быть обеспечен посредством наложения однослойных узловых или перекрестных швов

НАЛОЖЕНИЕ ШВОВ. ОСНОВЫ ИСПОЛЬЗОВАНИЯ

Регидратация – от 5 до 15 минут.

Формирование – используйте скальпель или ножницы для придания трансплантату нужной формы.

Обнажение трансплантата Mucoderm нежелательно.

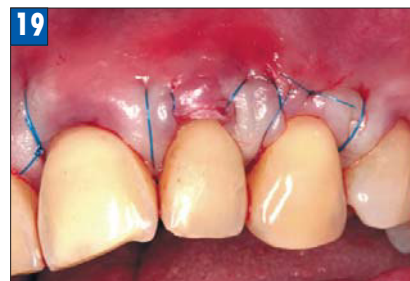
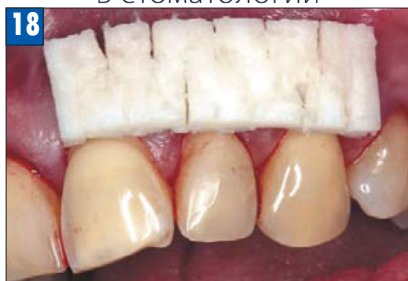
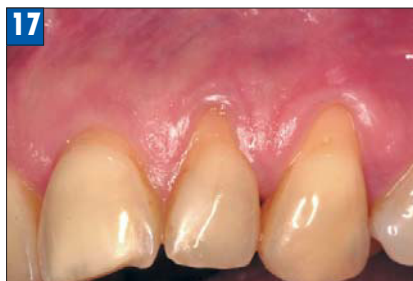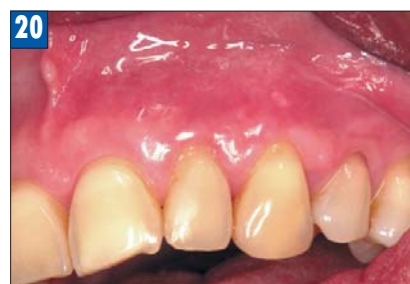Рис. 17. Множественные рецессии десны в области 21, 22 и 23 зубов до начала лечения с помощью Mucoderm.

Рис. 18. Матрица Mucoderm надрезана с обеих сторон поочередно для того, чтобы закрыть все участки рецессии.

Рис. 19. Подготовлен расщепленный лоскут, обнаженные корни покрываются преформированной матрицей Mucoderm; лоскут размещается поверх трансплантата и ушивается.

Рис. 20. Через 3 месяца после операции: значительное увеличение объема мягких тканей в области корней, увеличение толщины краевых тканей.



Фиксация необходима для того, чтобы избежать микроподвижности. Рекомендуется фиксировать Mucoderm швами.

Специальное применение: использование Mucoderm как перфорированного трансплантата.

При множественных рецессиях, когда длины трансплантата недостаточно, матрицу Mucoderm можно растянуть при помощи техники перфорированного лоскута: на трансплантате нужно попеременно сделать надрезы с обеих сторон и растянуть.

КЛИНИЧЕСКИЙ ПРИМЕР (рис. 17–20)

Через 10 дней после операции наблюдается хорошее состояние мягких тканей, корни покрыты.

ПОКАЗАНИЯ

Пародонтология

Материал Mucoderm может быть использован для направленной регенерации тканей при лечении заболеваний пародонта и закрытии рецессий десны. Трансплантат можно применять в сочетании с использованием следующих техник:

- коронально смещенного лоскута,
- латерально смещенного лоскута,

- техникой «конверта»,
- туннельной техники.

Имплантология, дентальная и челюстно-лицевая хирургия

Материал Mucoderm также можно использовать:

- при операциях по увеличению объема мягких тканей,
- при укрытии имплантата или при немедленной либо отсроченной постановке имплантата в лунку удаленного зуба,
- при локальной аугментации альвеолярного гребня для последующей имплантации,
- при восстановлении альвеолярного гребня для последующего ортопедического лечения.

ПРИМЕНЕНИЕ MUCODERM В ЛЕЧЕНИИ РЕЦЕССИЙ ДЕСНЕВОГО КРАЯ

Закрытие рецессий с помощью техники коронального смещения лоскута

Схематичное изображение применения материала Mucoderm в сочетании с применением техники коронального смещения лоскута (рис. 21–24).

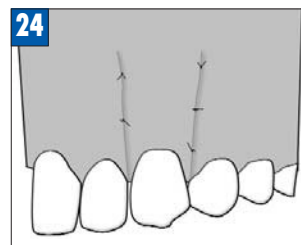
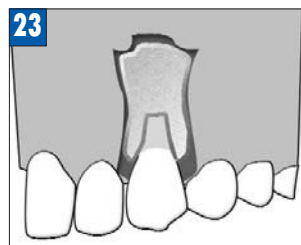
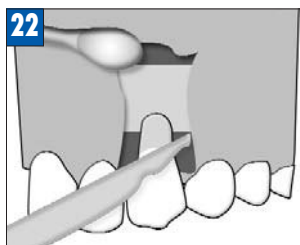
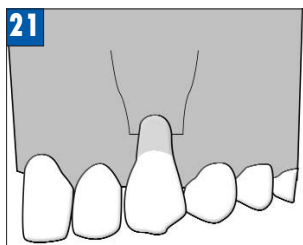


Рис. 21. Клинический вид рецессии корня до применения Mucoderm.

Рис. 22. Подготовка расщепленного лоскута посредством горизонтального сулькулярного разреза и двух вертикальных разрезов.

Рис. 23. Трансплантат Mucoderm, которому придана нужная форма, припасовывается на поверхность корня.

Рис. 24. Десневой лоскут смещен коронально, он покрывает Mucoderm и зафиксирован швами.

Лечение одиночной рецессии с помощью Mucoderm в сочетании с применением техники коронального смещения лоскута (рис. 25–29)

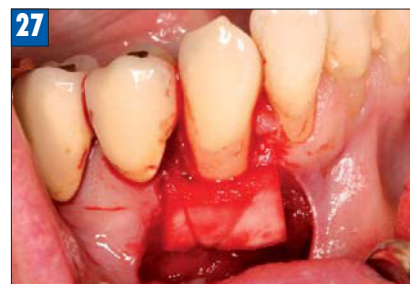
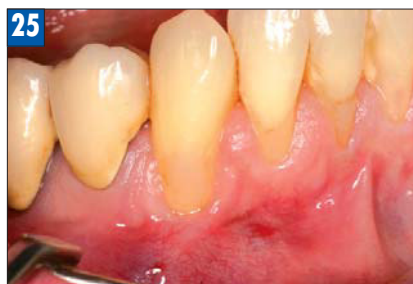
Рис. 25. Рецессия десны в области 43 зуба до лечения с помощью Mucoderm.

Рис. 26. Регидратация матрицы Mucoderm в стерильном физрастворе.

Рис. 27. Подготовка расщепленного лоскута посредством двух вертикальных разрезов и размещение Mucoderm поверх обнаженного корня.

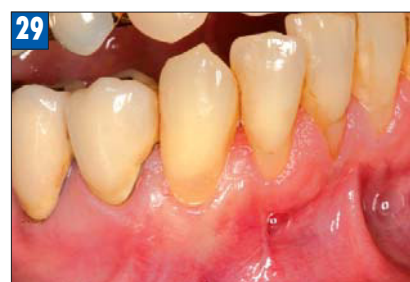
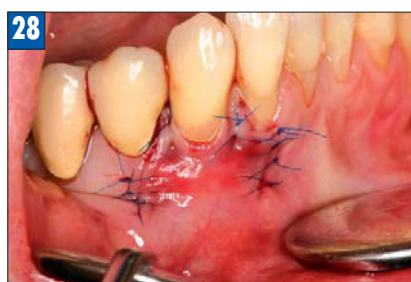
Рис. 28. Десневой лоскут коронально смещен поверх корня и трансплантата Mucoderm и ушит.

Рис. 29. Клиническая ситуация спустя 6 недель после операции. Значительное увеличение мягких тканей на поверхности корня зуба.

КЛИНИЧЕСКИЙ СЛУЧАЙ

Лечение множественных рецессий и увеличение объема мягких тканей с помощью Mucoderm в сочетании с применением техники коронального смещения лоскута (рис. 30–32)

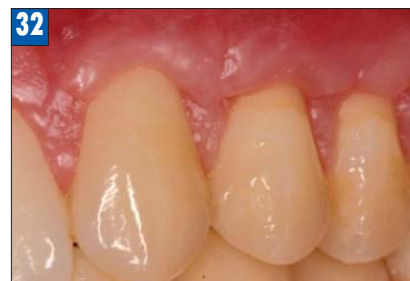
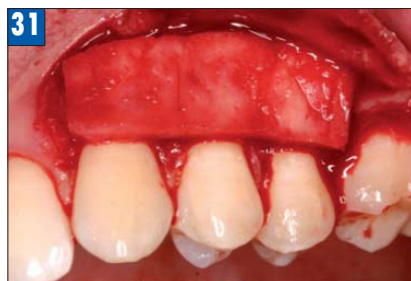
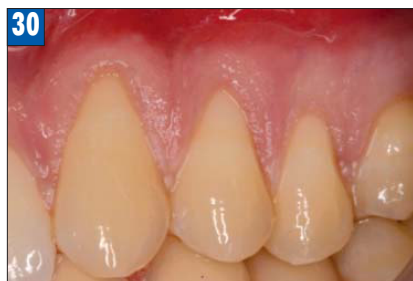Рис. 30. Рецессия десны в области 23, 24 и 25 зубов до лечения с помощью Mucoderm.

Рис. 31. Подготовка коронально смещенного лоскута и припасовка Mucoderm поверх обнаженных корней.

Рис. 32. 12 недель спустя после операции: покрытие корней и очевидное увеличение объема мягких тканей.

КЛИНИЧЕСКИЙ СЛУЧАЙ (рис. 33–36)

Закрытие рецессии с помощью модифицированной техники коронального смещения лоскута по Zuchelli.

Схематическое изображение применения Mucoderm в сочетании с использованием модифицированной техники коронального смещения лоскута

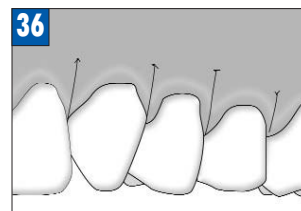
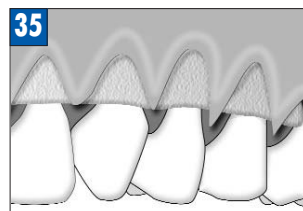
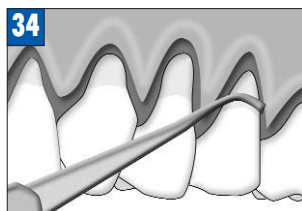
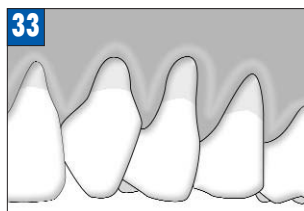

Рис. 33. Клинический вид рецессии корня до применения Mucoderm.

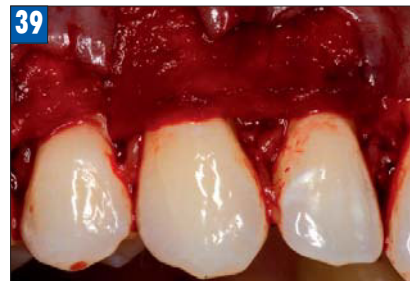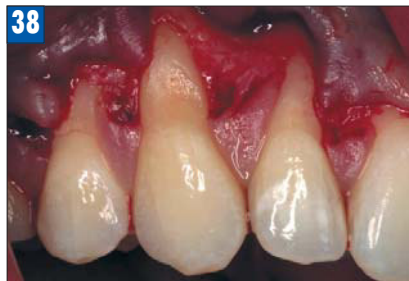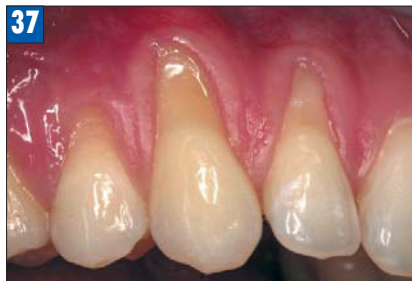Рис. 34. Разрез по линии сосочков апикально на глубину примерно 3 мм.

Рис. 35. Трансплантат размещается под интактными сосочками.

Рис. 36. Лоскут полностью покрывает трансплантат и фиксируется одиночными швами.

КЛИНИЧЕСКИЙ СЛУЧАЙ (рис. 37–41)

Закрытие рецессии с применением модифицированной техники коронального смещения лоскута



Основные принципы использования:

- Контакт матрицы Mucoderm с надкостничным ложем и мобилизованным лоскутом должен быть обеспечен посредством наложения одиночных узловых или перекрестных швов.
- Если обрезать края трансплантата, когда он немного смочен, в дальнейшем это предотвратит повреждение десневой ткани при закрытии трансплантата лоскутом.

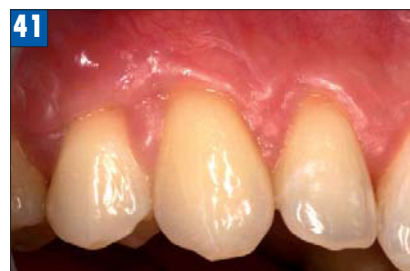
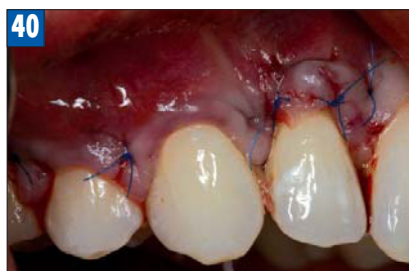
Рис. 37. Множественные рецессии десны в области 12, 13 и 14 зубов до лечения с применением Mucoderm.
 Рис. 38. Осуществляется горизонтальный разрез вдоль десневой борозды от 11 до 15 зуба и подъем расщепленного лоскута.
 Рис. 39. После регидратации матрице Mucoderm придают нужную форму и размещают поверх обнаженных корней.
 Рис. 40. Лоскут коронально смещен поверх корней и матрицы Mucoderm.
 Рис. 41. Спустя 3 месяца: увеличение покрытия корня и толщины краевой ткани.

КЛИНИЧЕСКИЙ СЛУЧАЙ (рис. 42–47)

Закрытие рецессии с помощью Mucoderm в сочетании с применением техники «конверта»

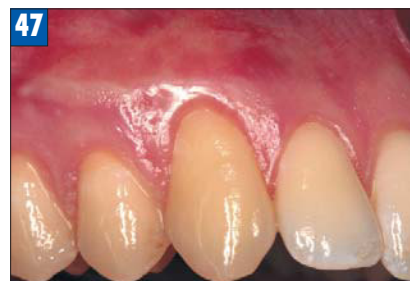
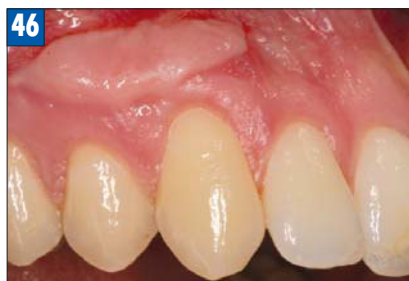
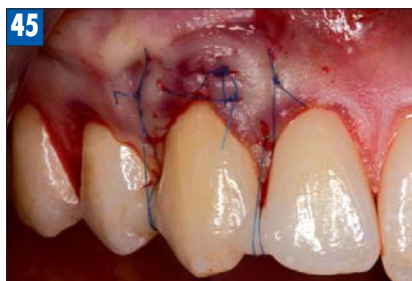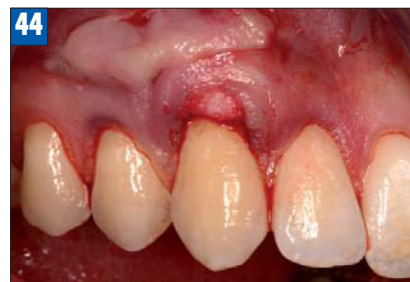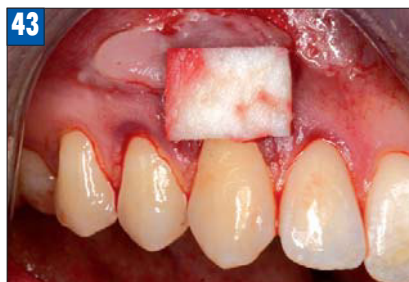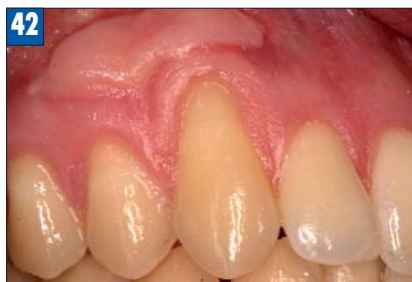Рис. 42. Рецессия десны в области 13 зуба до начала лечения с помощью Mucoderm; рубцовая ткань после предыдущей операции по закрытию корня.
 Рис. 43. Матрицу Mucoderm смочили и придали нужную форму для установки поверх корня.
 Рис. 44. Посредством частичного расщепления лоскута подготовлен субэпителиальный карман («конверт»); трансплантат Mucoderm размещен внутри кармана.
 Рис. 45. После установки Mucoderm лоскут фиксируется таким образом, чтобы полностью покрыть трансплантат.
 Рис. 46. Клиническая ситуация 3 месяца спустя: значительное увеличение объема мягких тканей, покрывающих корень.
 Рис. 47. Клиническая ситуация после пластики десны по выравниванию рубцовой ткани.

КЛИНИЧЕСКИЙ СЛУЧАЙ (рис. 48–53)

Заккрытие множественных рецессий с помощью Mucoderm в сочетании с применением туннельной техники

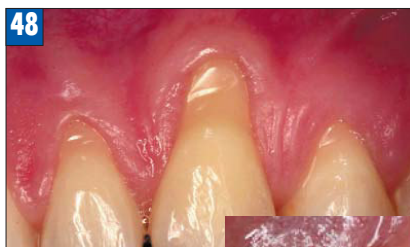

Рис. 48. Клиническая ситуация до начала лечения с помощью Mucoderm; рецессия десны в области 23 и 24 зуба.

Рис. 49. Подготовка: скейлинг с помощью ультразвукового скейлера и кондиционирование корней 24% ЭДТА гелем в течение 2 минут.

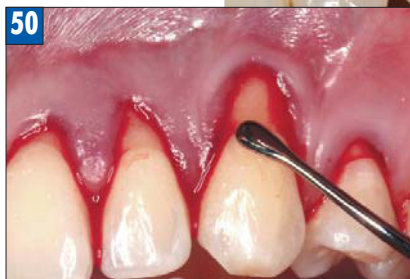
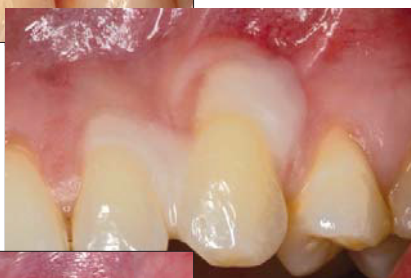
Рис. 50. Необходимо проверить, что влажная и подогнанная по форме матрица Mucoderm совпадает с формой дефекта; Mucoderm припасовывается поверх корня через туннель.

Рис. 51. Произведен разрез по десневой борозде от 22 до 25 зуба и с помощью инструментов для туннельной техники осуществлен подъем десневых сосочков.

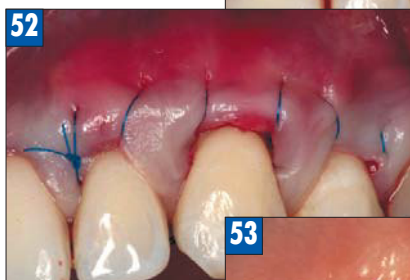
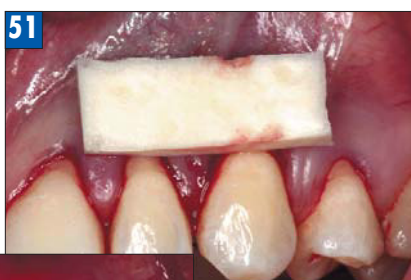
Рис. 52. Трансплантат Mucoderm покрывают лоскутом и ушивают.

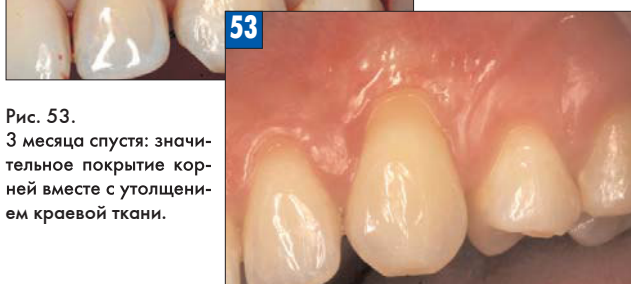

Рис. 53. 3 месяца спустя: значительное покрытие корней вместе с утолщением краевой ткани.

Основные принципы использования:

- При использовании туннельной техники рекомендуется более продолжительная регидратация (10–15 мин).
- Необходима фиксация матрицы одиночными узловыми или перекрестными швами **НС**

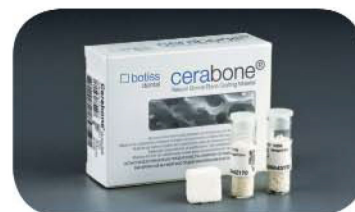

Доктор Адриан Касадж

Профессор, доцент Департамента оперативной стоматологии и пародонтологии Университета в Майнце (Германия). Автор и соавтор более, чем 80 научных публикаций в области пародонтологии, большого количества национальных и международных курсов и лекций в области восстановительной терапии пародонта и пластической хирургии пародонта.

регенерация
кости и мягких
тканей

botiss
biomaterials



Cerabone® – костнопластический материал на основе бычьей кости. Уникальный процесс производства с высокотемпературной обработкой (до 1250 °С) гарантирует полное удаление всех органических компонентов материала, что предотвращает потенциальные иммунные реакции. 100% безопасность материала Cerabone® подтверждают исследования Министерства здравоохранения Германии.

- Синус-лифтинг
- Латеральная аугментация
- Вертикальная аугментация
- Консервация лунки



Мембрана Jason® – уникальная мембрана на основе свиного перикарда. Обеспечивает длительную барьерную функцию в течение 3-6 месяцев. Благодаря уникальному процессу изготовления сохраняются все свойства тканей перикарда. Использование мембраны Jason® является неотъемлемой частью концепции направленной регенерации кости и мягких тканей.

- Направленная регенерация тканей
- Синус-лифтинг
- Пародонтальные дефекты

Эксклюзивный представитель
Botiss biomaterials
на территории Республики Беларусь
ООО «Мед Дентал Групп»

ул.Сурганова, д.61, пом.56, оф.313,
220100 г.Минск, Республика Беларусь

Отдел продаж: +375 44 713 11 33
+375 44 761 96 69

e-mail: info@medgrupe.by

сайт: www.medgrupe.by

Реклама